

## BAB II

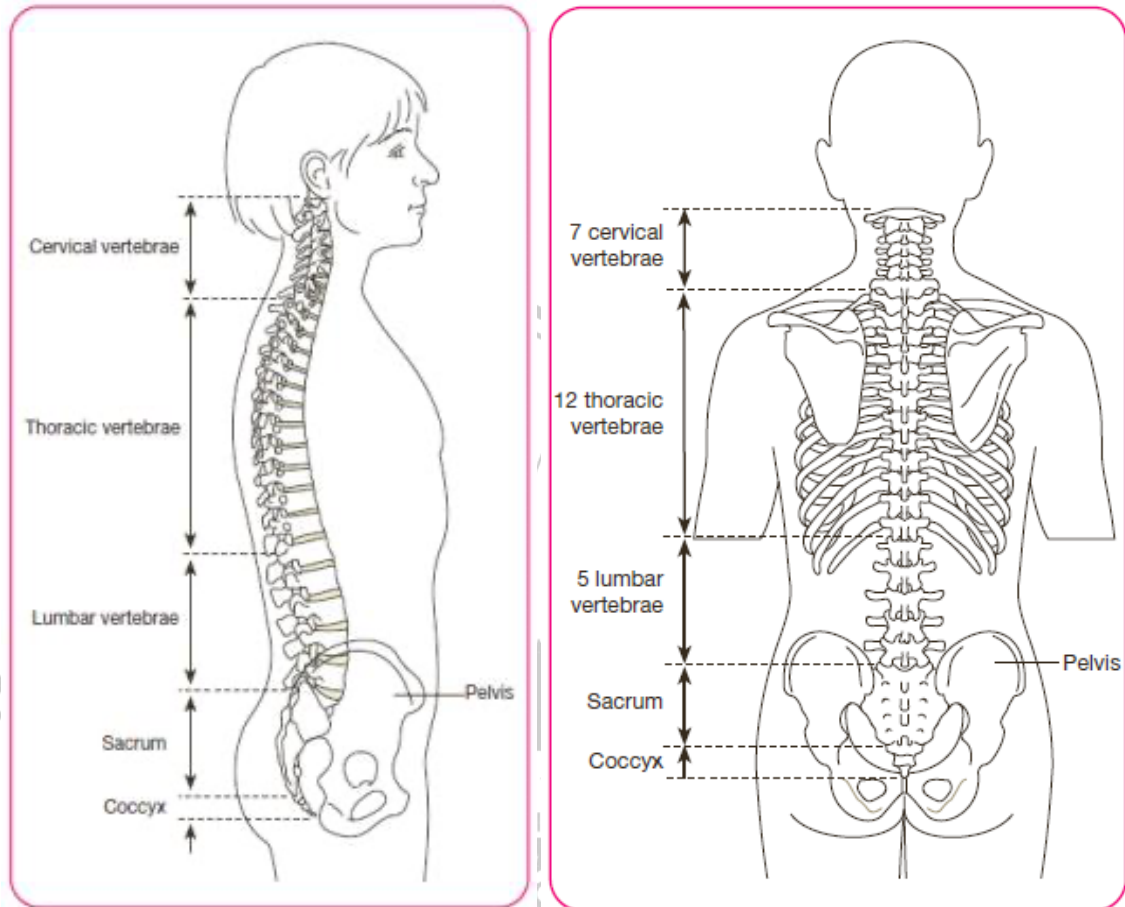
### TINJAUAN PUSTAKA

#### A. Definisi Tulang Belakang

Tulang belakang terdiri dari *cervical, thoraks, lumbal, sacrum* dan tulang ekor (Sipahutar et al.,2020). Pada bagian *cervical* berperan sebagai penopang bagian tengkorak. *Thoracal* berperan penting untuk stabilisasi pada tubuh, sedangkan lumbal berperan untuk menopang berat badan serta gerakan yang fleksibel. Tulang belakang memiliki struktur yang efisien untuk menopang tubuh yang dapat menyesuaikan dengan bentuk tubuh kita. Anatomi tulang belakang dapat menjadi 2 bagian, pada bagian depan disebut dengan *anterior* dan bagian belakang disebut dengan *posterior*.

Bagian *vertebrae* terdiri dari 33 ruas tulang yang dihubungkan oleh ligamen, otot, serta discus intervertebralis berupa tulang rawan di antara tulang. Bagian paling atas dikenal sebagai tulang belakang leher (*vertebrae cervikalis*) yang berjumlah (C1-C7). Bagian kelompok tengah dikenal sebagai tulang dada (*vertebra thoracalis*) yang berisi 12 tulang belakang (Th1-Th12). Kelompok berikutnya dikenal sebagai tulang belakang lumbalis (L1-L5) (Purnomo, 2019).

Semua vertebra memiliki tubuh dua *processus transversalis lateralis* (berfungsi sebagai perlekatan otot), *processus spinosus* (berfungsi sebagai perlekatan ligamen dan otot), foramen tulang belakang ( berfungsi sebagai tempat sumsum tulang belakang dan lewat serabut saraf).



**Gambar 2. 1 Tulang Belakang**

Struktur tulang belakang tampak normal tampak samping dan tampak belakang  
(Peterson,2009)

## B. Definisi Skoliosis

Skoliosis berasal dari bahasa Yunani artinya bengkok. Skoliosis merupakan deformitas kelainan pada tulang belakang yang mengalami pembekokan ke arah *dextra* (kanan) maupun *sinistra* (kiri) (Rahmat Nugraha et al.,2023). Skoliosis mengakibatkan perubahan pada kurva kelengkungan tulang belakang yang sehingga dapat menyerupai huruf “C” atau “S” (Napitupulu et al.,2020). Perubahan kelengkungan tulang pada penderita scoliosis terdapat pada segmen tulang *cervical*, *thorax* serta *sacrum* (Karina et al.,2017). Skoliosis sering kali terjadi tanpa disadari,

hal ini dikarenakan tidak adanya tanda dan gejala pada penderita skoliosis. Menurut Riset Kesehatan Dasar (RISKESDAS) pada tahun 2019, secara keseluruhan dari penelitian yang telah dilakukan etiologi skoliosis belum diketahui secara pasti, dimana dapat diamsusikan penyebab skoliosis bersifat multifaktorial (KEMENKES,2019). Kelengkungan tulang belakang pada skoliosis idiopatik akan berkembang seiring dengan masa pertumbuhan.

### **C. Epidemiologi Skoliosis**

Berdasarkan data yang dirilis oleh *The National Scoliosis Foundation USA* prevalensi skoliosis di dunia saat ini mencapai mencapai 4,5 % populasi saat ini (Nabilah et al.,2022). Berdasarkan Keputusan Menteri Kesehatan Republik Indonesia Tahun 2021, *Adolescent Idiopathic Scoliosis (AIS)* merupakan bentuk kelainan tulang belakang yang terjadi secara luas dan telah berdampak pada 2-4% dari populasi remaja. Menurut Zein (2024), pada penelitian terbaru yang dilakukan di kota Riau menunjukkan dari 35 siswa yang telah disaring dari hasil skrining berbasis sekolah, 14 siswa terdeteksi positif skoliosis (Yani et al., 2025). Skoliosis menjadi permasalahan global utama yang telah mempengaruhi 28 juta individu, dengan mayoritas berasal dari anak-anak dalam rentang usia 10-16 tahun. Jumlah pasien skoliosis diperkirakan akan terus mengalami peningkatan setiap tahun.

### **D. Etiologi Skoliosis**

Penyebab terjadinya skoliosis 75-85% belum dapat ditentukan secara pasti yang biasa disebut dengan idiopatik, tetapi 15-25% skoliosis disebabkan oleh faktor genetik, trauma pada saat usia dini, serta faktor di salah satu posisi terlalu lama, dan panjang tungkai yang tidak simetris (Wahyuni et al.,2020).Kelainan bentuk tulang punggung pada penderita skoliosis ini berawal dari adanya syaraf – syaraf

yang lemah atau bahkan lumpuh yang menarik ruas – ruas tulang belakang. Tarikan ini berfungsi untuk menjaga ruas tulang belakang berada pada garis yang normal yang bentuk nya seperti penggaris atau lurus (Wahyuni et al.,2020). Postur tubuh yang salah terlalu lama seperti kebiasaan duduk dengan posisi yang miring secara berulang-ulang dapat mengakibatkan kelumpuhan pada saraf serta mengakibatkan ketidakseimbangan tarikan pada ruas tulang belakang.

#### **E. Patofisiologi Skoliosis**

Skoliosis merupakan kelainan pada tulang yang di tandai dengan lengkungan tulang ke arah samping. Pada sisi konveks *lateral fleksi* arah konkaf yang dipengaruhi oleh postur tubuhnya sehingga terdapat adanya gerakan *processus* ke arah konveks. Otot-otot penderita skoliosis pada daerah vertebra akan mengalami kontraktur di salah satu sisi dan sisi sebaliknya akan mengalami *stretch weakness*. Bagian kapsul sendi *intervetebra* pada sisi konkaf juga mengalami kontraktur, terjadi kompresi pada sendi facetnya, serta mobilisasi yang berlebih pada derajat kurva dan apeks kurva. Skoliosis menyebabkan terjadinya pemendekan dan pemanjangan di *capsul ligament* yang menyebabkan timbul *disbalance* di salah satu sisi, tetapi pada sisi yang lain akan mengalami *hypermobility* (Wahyuni et al., 2021).

#### **F. Klasifikasi Skoliosis**

Klasifikasi skoliosis terbagi menjadi 2 tipe skoliosis fungsional (non-struktural) dan skoliosis struktural. Skoliosis fungsional merupakan kondisi *reversible* atau temporer yang di mana tulang belakang normal dan kelainan bentuk terjadi akibat masalah lain. Skoliosis fungsional terjadi kerana posisi yang salah atau tarikan otot para spinal *unilateral*, yang dapat disebabkan karena nyeri punggung dan *spasme* otot. Menurut Palealu (2014), skoliosis stuktural tidak

*reversible*, tetapi dapat berupa skoliosis idiopatik, konginetal dan skoliosis yang terjadi karena *neuromuskular*.

### **G. Gejala Klinis**

Salah satu gejala utama penderita skoliosis yaitu lekukan yang abnormal pada *vertebrae*. Penderita skoliosis juga ditemukan adanya kelainan pada bentuk punggung dan bahu yang tidak simetris serta tulang rusuk yang menonjol (Safutra et al.,2024). Permasalahan yang muncul pada penderita skoliosis akibat kelainan abnormal *vertebrae* seperti nyeri, permasalahan pada paru-paru, hambatan fungsional, deformitas yang dapat mengganggu secara kosmetik serta dapat menyebabkan gangguan psikologis (Pelealu et al.,2014).

### **H. Dampak Skoliosis**

Dampak yang akan terjadi pada penderita skoliosis apabila tidak ditangani dengan tepat akan memperparah pasien dan akan berdampak buruk pada tubuh. Dampak buruk yang terjadi dari skoliosis yang parah dapat mempengaruhi fungsi pernapasan dan kondisi psikologis pasien skoliosis seperti perubahan gambaran diri (*body image*) dan kurangnya rasa percaya diri akibat kelainan bentuk tubuh. Pada penderita skoliosis mengalami nyeri punggung belakang yang sebabkan parahnya lengkungan tulang belakang, meski rasa umumnya hilang dan timbul. Dampak selanjutnya adalah permasalahan pada jantung, dimana tulang belakang yang terlalu miring dapat menekan jantung dan membuat kesulitan memompa darah ke seluruh tubuh. Penderita skoliosis beresiko lebih besar mengalami infeksi paru (*pneumonia*) hingga terjadi gagal jantung.

Permasalahan pada saraf juga menjadi dampak pada penderita skoliosis, apabila ujung saraf tertekan oleh tulang belakang yang melengkung, maka akan

mengakibatkan pada rasa kebas di kaki dan mempengaruhi fungsi kandung kemih dan usus. Pasien skoliosis yang tidak mendapatkan penanganan secara serius dapat menimbulkan komplikasi seperti (Parera et al., 2016) :

1. Komplikasi pada sistem kardiopulmonal yang diakibatkan oleh pergerakan menekan dalam rongga dada. Kondisi tersebut dapat menyebabkan hipertensi pulmonal dengan *congestive heart failure*. Gangguan fungsional pada sistem pernafasan dapat menyebabkan predisposisi infeksi paru dan dispneu.
2. *Degenerative spinal arthritis*
3. Progresi lengkungan
4. Kelemahan dan penurunan kemampuan sendi
5. Paparan radiasi akibat jumlah gambaran radiografi

Deteksi skoliosis secara dini, sangat penting dilakukan untuk mencegah kesalahan dan kerusakan yang lebih parah. Penyaringan awal yang dilakukan pada saat lengkungan masih minimal memiliki prognosis yang baik dan mampu menurunkan jumlah operasi (Nabila et al., 2020).

### **I. Derajat Skoliosis**

Pemeriksaan secara dini pada penderita skoliosis sangat penting, untuk mencegah kerusakan bertampah parah. Diagnosis skoliosis dilakukan setelah melakukan pemeriksaan fisik, *X-Ray*, *CT-Scan*, radiografi pada tulang belakang dan *Magnetic Resonance Imaging (MRI)*. Kelengkungan tulang belakang yang terjadi pada penderita skoliosis dapat di ukur dengan menggunakan *cobb angle*. Menurut Mujianto (2016), kelengkungan tulang belakang dibedakan menjadi beberapa yaitu:

1. Skoliosis ringan memiliki rentang derajat kurva  $11^{\circ}$ - $20^{\circ}$ .
2. Skoliosis sedang memiliki rentang derajat kurva  $21^{\circ}$ - $40^{\circ}$ .
3. Skoliosis berat memiliki derajat kurva lebih dari  $41^{\circ}$ .

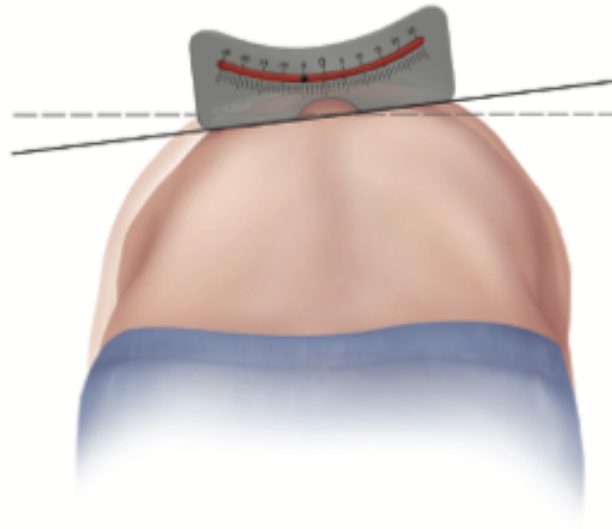
Pada derajat skoliosis kurang dari  $15^{\circ}$  akan dilakukan observasi saja, untuk menentukan apakah sudut kurva tersebut akan bertambah secara *progresif* atau secara *periodic* hingga usia kematangan tulang (Simanjuntak et al,2019). Posisi tulang belakang yang semakin parah mengakibatkan rasa ketidaknyamanan dalam beraktivitas sehari-hari.

#### J. Pengukuran Skoliosis

##### 1 *Angle of Trunk Rotation (ATR)*

*Angle of Trunk Rotation (ATR)* merupakan sudut rotasi batang tubuh pada bidang *transversal* yang diukur menggunakan skoliometer. Skoliometer adalah alat yang digunakan untuk *screening* awal skoliosis. Pemeriksaan menggunakan skoliometer dilakukan dengan cara pasien diminta untuk membungkuk. Pemeriksaan skoliometer memiliki sensitivitas sebesar 83,3%-36,8% (Parera et al., 2016). Menurut Bunnel (1984) mendefinisikan kriteria untuk skrining skoliosis sebagai berikut:

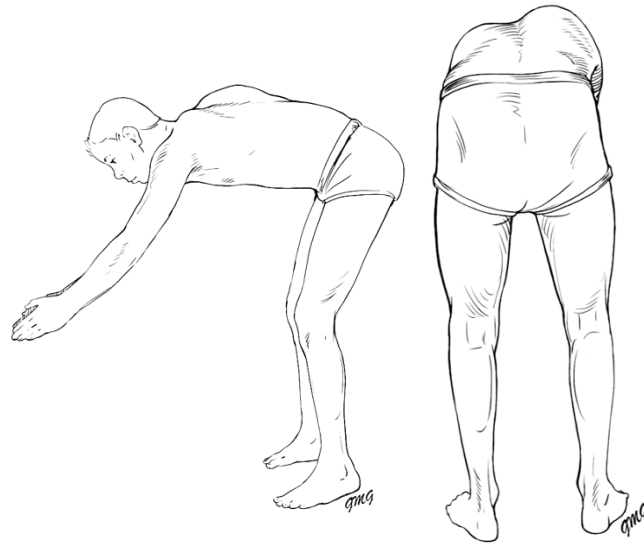- a. Rotasi *trunk* normal jika nilai ATR  $0^{\circ}$ - $3^{\circ}$ .
- b. Rotasi *trunk* asimetris sedang (*intermediate*) jika nilai *Angle of Trunk Rotation (ATR)*  $4^{\circ}$ -  $6^{\circ}$ .
- c. Rotasi *trunk* asimetri berat atau cenderung pada skoliosis yang relevan dengan tingkat probabilitas tinggi skoliosi apabila *ATR* lebih dari  $7^{\circ}$ .



**Gambar 2. 2 Teknik Pengukuran Skoliometer**  
(Horne et al.,2014)

## 2 *Adam's Forward Bend Test*

*Adam's Forward Bend Test* merupakan instrumen yang dilakukan pada kurvatura tulang belakang yang diperkenalkan oleh Adam Williams pada tahun 1865. Menurut *Adam's Forward Bend Test (1882)* dilakukan dengan memberikan instruksi kepada pasien untuk membungkuk dengan lengan menjuntai ke bawah dan telapak tangan berada pada lutut hingga pundak sejajar dengan dengan panggul lalu di inspeksi pada vertebra *thoracal*, otot tulang belakang, *viscera*, lemak, dilakukan untuk mendeteksi abnormalitas rotasi yang berkorelasi dengan kurvatura *lateral*, penonjolan *scapula* dan *rib hump*, deviasi kepala dan leher, ke tidakseimbangan *pelvis*, serta perbedaan panjang kedua tungkai inspeksi ini mudah, tetapi terlalu subjektif untuk dikatakan sebagai alat menentukan hasil diagnosis yang akurat, sehingga perlu dilakukan pemeriksaan lain untuk dalam *screening* seperti skoliometer (Wahyu et al., 2023).



**Gambar 2.3 Pemeriksaan Adams Forward Bending Test**  
(Horne et al., 2014)

#### **K. Ekspansi Thoraks**

Besaran ekspansi thoraks ditentukan oleh kekuatan dan daya tahan serta efisiensi dari kerja otot-otot bantu pernapasan. Pemeriksaan ekspansi thoraks pada permasalahan respirasi dilakukan untuk mengetahui seberapa besar kapasitas paru-paru dapat membesar pada saat fase inspirasi dan ekspirasi dengan menggunakan *midline* (Safira et al.,2017). Cara pengukuran ekspansi thoraks ada 3 titik patokan yaitu, pada bagian *axilla*, *intercostal 4*, dan *xypoides* yang dimana setiap masing-masing dilakukan pengukuran dengan mengambil selisih antara lingkaran dada saat proses inspirasi dan ekspirasi maksimal. Nilai normal ekspansi thoraks pada bagian *axilla* 2-3 cm, *intercostal 4* nilai normalnya 4-5 cm, nilai normal *proc.xypoides* 5-7 cm (Purwati et al.,2023).

#### **L. Hubungan Derajat Skoliosis dengan Ekspansi Thoraks**

Skoliosis merupakan suatu kondisi deformitas pada tulang belakang  $>10^\circ$  di bidang frontal (Lenz et al., 2021). Diagnosis skoliosis berdasarkan dari rangkaian

pemeriksaan dan radiografi pasien. Faktor resiko perkembangan kelengkungan kurva pada skoliosis salah satunya adalah usia. Usia merupakan salah satu fase alami terkait dengan pertumbuhan. Struktur kelengkungan tulang belakang dapat berkembang dengan pesat pada saat pertumbuhan (Fuzita *et al.*, 2023). Kelengkungan kurva dapat menyebabkan permasalahan estetika pada bagian tulang belakang akan terlihat seperti punuk yang memiliki perbedaan lebih tinggi pada satu sisi, dari permasalahan ini dapat menimbulkan masalah psikologis serta ke tidak percaya diri (Faldini *et al.*, 2022).

Skoliosis dapat mengganggu pergerakan dinding dada yang merupakan faktor penyebab terjadinya gangguan *ventilasi restriktif* dalam penurunan kapasitas vital (Li *et al.*, 2022). Pada bagian dada yang tidak terdistorsi menyebabkan mobilisasi thoraks serta peningkatan kerja pernafasan mempengaruhi kekuatan dan fungsi otot pernafasan.

