

## BAB 2

### TINJAUAN PUSTAKA

#### 2.1 *Appendiks*

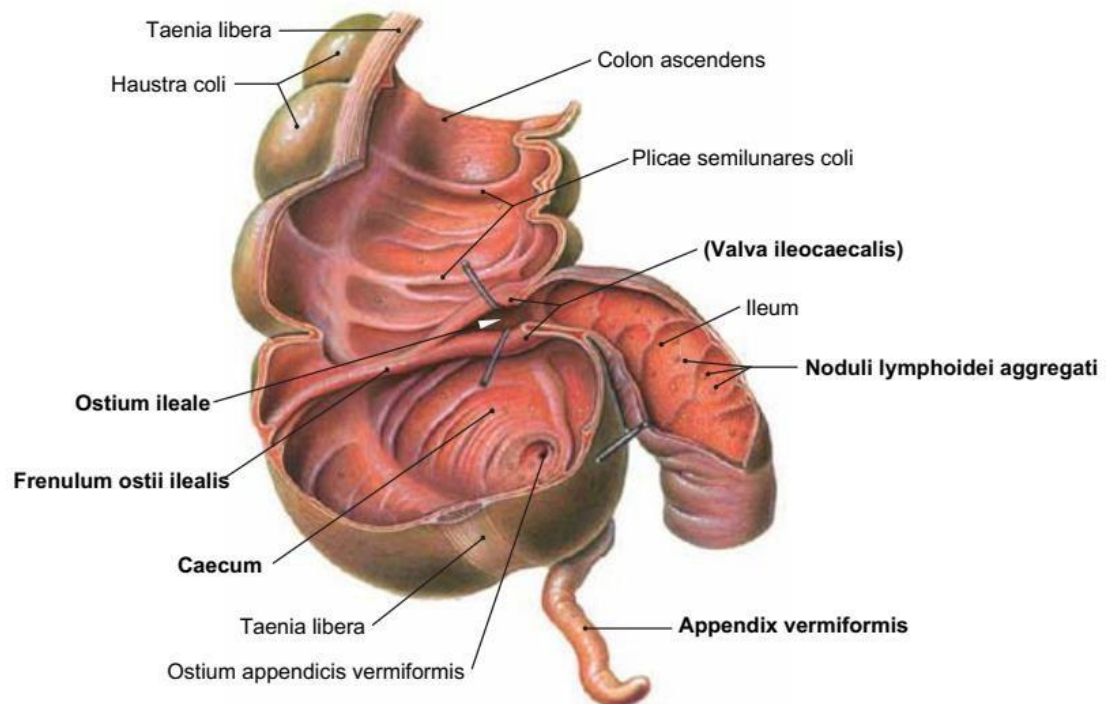
##### 2.1.1 Definisi

*Apendiks vermiformis* yakni sebuah organ kecil tambahan yang melekat pada sekum, tepatnya berada di bawah katup ileosekal. Karena mekanisme dari pengosongan dirinya *apendiks vermiformis* yang secara umum memiliki efisiensi yang kurang, ditambah kecilnya ukuran dari lumen, mengakibatkan kerentanan infeksi pada *apendiks vermiformis* serta mendapati obstruksi secara lebih mudah, dimana ini kemudian disebut usus buntu ataupun apendisitis.

##### 2.1.2 Anatomi *appendiks*

*Apendiks vermiformis* yakni sebuah kantung yang bentuknya berupa tabung kecil dengan ujung butayang merupakan divertikulum sejati. Struktur ini terletak kira-kira 1,7 cm di bawah katup ileocecal, *apendiks* muncul dari margin cecal posteromedial. Menurut Terminologi *Anatomica*, nama resmi dalam bahasa Latin untuk organ ini adalah "*apendiks vermiformis*". Istilah "*vermiform*" berarti "seperti cacing," mengacu pada struktur tubular yang tipis. Bentuk dari *Apendiks* menyerupai tabung yang berpangkal pada sekum dan panjangnya berkisar 10 cm. *Apendiks* akan terlihat pertama kalinya waktu pertumbuhan embriologi di minggu kedelapan, yakni ujung protuberans sekum. Ketika postnatal dan antenatal, pertumbuhannya sekum yang berlebihan akan menjadi apendisitis, dimana berpindah dari medial menuju katup ileocaecal. *Apendiks vermiformis* terletak di depan otot iliopsoas dan pleksus lumbal, serta di belakang omentum mayor

dan/atau dinding perut anterior. *Apendiks* terhubung ke bagian bawah mesenterium ileum oleh *mesoapendiks* segitiga pendek yang mengelilingi arteri appendicular dan resesus ileocecal inferior. *Apendiks vermiformis* memiliki bentuk yang melengkung karena *mesoapendiks* lebih pendek dari *apendiks* (Constantin *et al.*, 2023).



(Sobotta, 2011)

### Gambar 2.1 Anatomi *Appendix Vermiformis* Normal

Vaskularisasi utama *apendiks vermiformis* berasal dari arteri appendicular. Arteri ini merupakan cabang arteri ileocolic, dimana menjadi cabang arteri mesenterica superior. Arteri appendicular berjalan melalui *mesoapendiks*. Struktur segitiga yang menghubungkan *apendiks* dengan ileum terminal dan cecum. *Mesoapendiks* mengelilingi arteri appendicular dan menyediakan suplai darah utama ke *apendiks*. Arteri appendicular biasanya berasal dari arteri ileocolic, yang memberikan cabang ke ileum terminal, cecum, dan *apendiks*. Arteri ini masuk ke *mesoapendiks* dan mengalir sepanjang *apendiks*, serta memberikan cabang-cabang

kecil yang menyuplai seluruh struktur *apendiks*. Meskipun arteri appendicular adalah sumber utama suplai darah, *apendiks* juga dapat menerima suplai darah tambahan daricabang-cabang kecil yang berasal dari arteri ileocolic dan cabang-cabang anterior serta posterior dari arteri cecal. Drainase vena dari *apendiks* mengikuti pola yang mirip dengan arteri. Vena appendicular mengalir kembali ke vena ileocolic, yang kemudian mengalir ke vena mesenterica superior dan akhirnya ke vena porta. Drainase vena yang efektif penting untuk mencegah kongesti dan komplikasi, seperti trombosis vena (Constantin *et al.*, 2023).

*Apendiks* mempunyai sebuah lumen yang sempit pada area proksimal serta lebar di area distal. Kemudian ada tiga buah tanea coli yang tergabung dalam sambungan sekum pada *apendiks*, yang kegunaannya sebagai pendeteksi keberadaan apendisitis. Adapun gejala klinis dari apendisitis bergantung pada posisi apendisitis, diantaranya panggul (pelvic) 31,01%, di belakang sekum (retrocaecal) 65,28%, di depan usus halus (preileal) 1%, di bawah sekum (subcaecal) 2,26%, maupun di belakang usus halus (postileal) 0,4% (Constantin *et al.*, 2023).

## **2.2 Apendisitis**

### **2.2.1 Definisi apendisitis**

Apendisitis akut yakni kondisi dimana *apendiks vermiformis* mendapati peradangan akut dikarenakan keberadaan obstruksi lumen *apendiks*. Kondisi ini termasuk sebagai darurat bedah abdomen yang banyak ditemui (Cristie *et al.*, 2021). Apendisitis yakni suatu proses peradangan kronis ataupun akut yang ditemui di *apendiks vermiformis* dikarenakan obstruksi dalam lumen *apendiks*. Adapun

*apendiks* disebut juga dengan umbai cacing, yakni sebuah organ yang bentuknya menyerupai tabung sepanjang kurang lebih 10 cm (berkisar 3 hingga 20 cm) yang bermula pada sekum. *Apendiks* ini berisikan makanan untuk dikosongkan secara berkala ke dalam sekum. Kecilnya rongga serta pengosongan yang efektifitasnya kurang dalam hal ini akan menjadi penyebab adanya penyumbatan di *apendiks*, yang kemudian berisiko mengakibatkan infeksi (Novanto *et al.*, 2023).

### 2.2.2 Etiologi apendisitis

Sampai Apendisitis hingga sekarang masih termasuk sebagai tantangan untuk klinisi, terutama dalam menentukan diagnosisnya. Etiologi dari apendisitis kerap dihubungkan terhadap obstruksi lumen, pengerasan feses, tumor, hiperplasia jaringan limfoid, *enterobius vermicularis* (massa parasit), hingga kolonisasi bakteri (Alnaz *et al.*, 2020).

Apendisitis secara umum ditemui dalam rentang usia remaja hingga dewasa awal, diantara 20 hingga 30 tahun (Arifuddin *et al.*, 2017). Apendisitis juga bisa ditemui pada usia paruh baya, diantara 40 hingga 60 tahun (Akemah *et al.*, 2023). Mereka yang berada dalam rentang usia 20 hingga 30 tahun cenderung sibuk melaksanakan beragam kegiatan, yang membuat mereka kurang memperhatikan nutrisi makanan, situasi ini yang kemudian mempermudah apendisitis terjadi. Dampaknya mereka akan kesusahan buang air besar (BAB) sehingga meningkatkan tekanan dalam rongga usus sehingga kemudian mengakibatkan penyumbatan di *apendiks* (Arifuddin *et al.*, 2017). Situasi ini terjadi khususnya karena individu dewasa memiliki *apendiks* dengan bentuk yang menyempit pada area proksimal serta melebar pada area distal, dimana akan mengakibatkan

timbulnya obstruksi pada area proksimal, mengakibatkan peningkatan tekanan intraluminal, serta memacu translokasi kuman sekaligus membuat jumlah dari kuman pada lumen *apendiks* meningkat dan mempermudah invasinya bakteri dari lumen memasuki mukosa sehingga timbul ulserasi mukosa dan mengakibatkan apendisitis (Cristie *et al.*, 2021).

Sani *et al.* (2020) menjelaskan, Risiko dari apendisitis ditemui paling banyak terjadi pada laki-laki (72,2%) dibanding perempuan (27,8%). Situasi ini terjadi dikarenakan perempuan cenderung lebih banyak memakan makanan yang mengandung serat dibanding laki-laki. Kebiasaan untuk mengonsumsi makanan yang seratnya rendah akan mengakibatkan penyumbatan secara fungsional terhadap *apendiks* sekaligus meningkatkan pertumbuhannya flora normal pada kolon. Laki-laki memiliki kecenderungan untuk mendapati inflamasi pada *apendiks* dikarenakan terdapatnya perubahan anatomis. Adapun pada dinding *apendiks* terdapat banyak kandungan jaringan limfoid serta untuk laki-laki ditemui memiliki lebih banyak proporsi jaringan limfoid dibanding perempuan. Ini bisa menjelaskan kenapa laki-laki berpeluang lebih tinggi untuk mengalami apendisitis (Cristie *et al.*, 2021). Laki-laki juga mempunyai risiko lebih besar mendapati apendisitis dalam usia produktif, dimana ini terjadi dikarenakan banyak faktor seperti beban pekerjaan maupun perbedaan kegiatan yang dilaksanakan laki-laki dengan perempuan. Laki-laki relatif lebih sering melakukan pekerjaan sekaligus menghabiskan waktunya di luar, dimana ini tentu memerlukan tenaga yang lebih banyak, kemudian beban stres dari pekerjaan yang laki-laki tanggung turut memainkan peranan juga (Febriyanti, 2018).

Gaya hidup maupun kesehatan juga terpengaruh oleh perkembangannya zaman, misalnya dalam hal minimnya makanan yang mengandung serat pada makanan sehari-hari, yang dianggap termasuk sebagai penyebab apendisitis. Secara umum pola makan yang buruk memiliki pengaruh pada untuk pasien apendik, seperti makanan yang kurang sehat, makan secara tidak teratur, kadar seratnya rendah, hingga kebiasaan mengonsumsi *fast food* (Putri, 2020).

Secara teori, rutinitas mengonsumsi makanan yang rendah serat akan mengakibatkan pembentukan fekalit, dimana kemudian fekalit yang menumpuk menjadi penyebab obstruksi dalam lumen *apendiks*. Kemudian obstruksi ini menyebabkan penyumbatan fungsional terhadap lumen *apendiks*, yang kemudian membuat pertumbuhannya bakteri meningkat dan mempermudah *apendiks* mengalami peradangan (Novanto *et al.*, 2023). Adapun makanan pemicu apendisitis akut yakni yang karbohidratnya tinggi namun kadar seratnya rendah, dan didapati dari studi adanya keterkaitan yang signifikan diantara jenis makanan terhadap apendisitis akut (Hidayat, 2022). Sesuai dengan penelitiannya Febriyanti (2018), makanan yang kaya serat bisa menjadi pencegah konstipasi dalam sistem pencernaan. Konstipasi termasuk sebagai faktor yang menyebabkan apendisitis. Adapun untuk faktor risiko lainnya yakni pola makan. Apendisitis sendiri merupakan penyakit yang terjadi dalam sistem pencernaan, yang tentunya berkaitan dengan pola makan, khususnya dengan nutrisi yang terkandung dalam makanan. Sesuai dengan studi yang telah dilaksanakan, mereka yang pola makanya berantakan mempunyai risiko lebih besar mengalami apendisitis dibanding mereka yang pola makanya teratur. Sesuai dengan studi epidemiologi dinyatakan

bahwasanya kebiasaan konsumsi rendah serat berpengaruh pada timbulnya konstipasi, yang kemudian menyebabkan kemunculan apendisitis. Adapun konstipasi dalam hal ini membuat tekanan intraluminal meningkat, kemudian mengakibatkan penyumbatan fungsional *apendiks* serta membuta perkembangannya kuman flora kolon biasa meningkat. Tingginya tingkat konstipasi akan mengakibatkan risiko yang lebih besar pada penyumbatannya saluran *apendiks*, yang kemudian mengakibatkan terjadinya apendisitis (Arifuddin *et al.*, 2017).

### **2.2.3 Epidemiologi apendisitis**

Angka kejadian dari apendisitis di seluruh belahan bumi yakni hingga 321 juta kasus setiap tahunnya (Mariati *et al.*, 2022). Sesuai dengan data yang diberikan WHO (*World Health Organization*) di tahun 2014, apendisitis berada dalam posisi ke-8 dalam daftar penyebab utama kematian, yang diprediksi akan naik hingga posisi ke-5 di tahun 2020. WHO menyatakan, kejadian apendisitis tahun 2014 di wilayah Asia dan Afrika pada yakni sejumlah 4,8% dan 2,6% dari keseluruhan populasi, dengan berkisar 250.000 pasien setiap tahunnya melaksanakan operasi apendiktomi. Inggris dalam hal ini juga mempunyai kasus apendisitis yang terbilang besar, yakni berkisar 40.000 pasien (Hidayat, 2022).

Namun ternyata kasus apendisitis akut pada negara berkembang lebih kecil bila dibanding negara yang maju. Indonesia berada dalam posisi pertama di Asia Tenggara dalam hal kasus apendisitis akut, melalui prevalensi sejumlah 0,05%, disusul Filipina 0,022%, serta Vietnam 0,02% (Kheru *et al.*, 2022).

Sesuai dengan data tahun 2008 dari Kementerian Kesehatan, banyaknya kasus apendisitis yang tercatat di Indonesia yakni hingga 591.819 orang. Selanjutnya di tahun 2009 meningkat menjadi 3,36% ataupun sejumlah 596.132 orang, serta kembali memperoleh peningkatan di tahun 2010 menjadi 3,53% ataupun sejumlah 621.435 orang (Mirantika *et al.*, 2021). Kejadian apendisitis ini bisa ditemui di segala usia, namun pria memiliki risiko yang lebih tinggi dibanding perempuan, untuk bayi ataupun anak hingga berusia 2 tahun hanya 1% ataupun di bawahnya, sementara untuk anak 2-3 tahun 20%. Frekuensinya ini mulai naik sesudah menginjak umur 5 tahun serta berada dalam puncaknya di umur 9-11 tahun. Sementara itu untuk kejadian yang paling tinggi yakni untuk kelompok usia 20-30 tahun (Ramadhani *et al.*, 2021).

#### **2.2.4 Pemeriksaan penunjang apendisitis**

Pemeriksaan yang umumnya dilaksanakan dalam mendukung diagnosis apendisitis diantaranya yakni (Alnaz *et al.*, 2020).

##### **a. Pemeriksaan laboratorium**

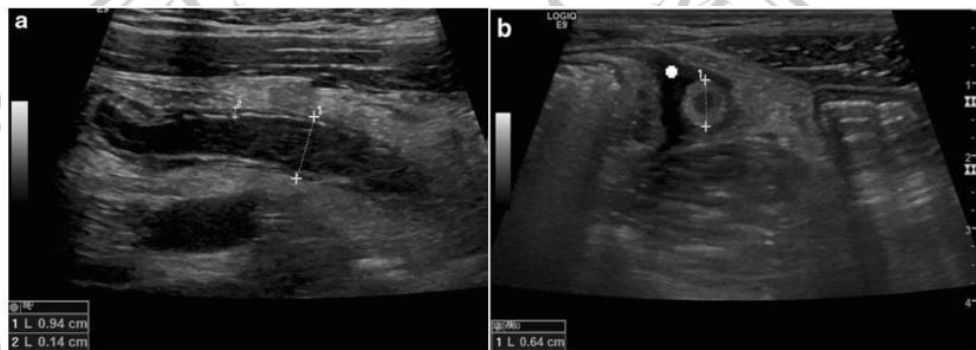
Penghitungan jenis leukosit menjadi pemeriksaan yang sangat sering dipergunakan dalam mendiagnosis apendisitis. Peningkatan sel darah putih (leukosit) sampai berkisar 10.000-18.000/mm<sup>3</sup>, dimana bila peningkatannya melebihi angka tersebut menandakan *apendiks* kemungkinan telah mendapati perforasi (Kurniadi *et al.*, 2023).



## b. Pemeriksaan radiologi

### • Ultrasonografi (USG)

Melalui pemeriksaan USG akan terlihat area memanjang di tempat terjadinya inflamasi pada apendik, sementara dalam pemeriksaan CT-scan terlihat area menyilang dengan fekalit serta perluasan apendik yang mendapati disertai 10 pelebaran sekum. Akurasi dari USG yakni berkisar 90-94% melalui angka spesifisitas dan sensitivitas senilai 92% dan 85% (Alnaz et al., 2020).



(Mostbeck, 2016)

**Gambar 2.2** Tampilan USG dari Apendisitis pada posisi longitudinal (a) dan transversal (b). Terdapat penebalan dinding (+2), tanda sasaran, diameter > 6 mm (+1) (+1), dan cairan bebas di sekitar usus buntu (+)

### • Computed tomography scanning (CT-Scan)

Pemeriksaan CT-Scan secara mendasar menjadi pengecekan imaging paling akurat dalam mendukung diagnosis apendisitis terhadap individu dewasa. Akurasi yang CT-Scan miliki yakni 94-100% melalui spesifisitas dan sensitivitas tinggi, yakni senilai 96-97% dan 90-100% (Alnaz et al., 2020).

- **Apendicogram**

Apendicogram ataupun apendikografi termasuk sebagai pemeriksaan radiografi yang banyak dilaksanakan di Indonesia sebagai pendukung dalam upaya mendiagnosis apendisitis. Apendicogram dilaksanakan mempergunakan barium sulfat ( $\text{BaSO}_4$ ) yang diencerkan pada air sehingga menjadi suspensi barium, untuk kemudian dimasukkan dengan cara oral. Melalui pemeriksaan ini bisa digambarkan anatomi fisiologis apendiks serta kelainan dari apendiks yang dalam hal ini merupakan penyumbatan pangkal dari apendiks (Prastanti, Darmini, & Kurniawan, 2021).

### 2.2.5 Klasifikasi apendisitis

Menurut Wilda Tamara Sagala; & Naziyah (2023) mengklasifikasikan apendisitis dalam tiga kelompok, yang diantaranya.

#### a. **Apendisitis akut**

Apendisitis akut memiliki gejala yang khas, dilandasi dengan radang mendadak umbai cacing sehingga memberi sebuah tanda setempat, diikuti ataupun tidak diikuti oleh rangsang peritoneum lokal. Adapun gejala dari apendisitis akut yakni nyeri tumpul dan samar-samar dimana berupa nyeri viseral pada area epigastrium yang ada di sekitaran umbilikus. Hal ini umumnya diiringi oleh mual ataupun muntah, dengan nafsu makan yang biasanya turun. Kemudian dengan hitungan jam, nyerinya akan beralih menuju titik *mcBurney*. Nyeri tersebut akan menjadi lebih tajam, kemudian letaknya menjadi semakin jelas, yang merupakan nyeri somatik setempat.

**b. Apendisitis kronik**

Diagnosis untuk apendisitis kronis bisa ditetapkan bila ditemui terdapatnya riwayat nyeri perut bagian kanan bawah melebihi 2 minggu, radang kronik *apendiks* secara mikroskopik serta makroskopik. Adapun kriteria dari mikroskopik apendisitis kronik yakni fibrosis menyeluruh dinding *apendiks*, terdapatnya jaringan parut serta ulkus lama di mukosa, sumbatan total ataupun parsial lumen *apendiks*, serta terdapatnya sel inflamasi kronik. Kejadian apendisitis kronik ini diantara 1-5% (Rhesa Putra, 2022).

**c. Apendisitis rekurens**

Apendisitis rekurens yakni dimana terdapat riwayat nyeri pada perut kanan bawah secara berulang yang mendorong pelaksanaan apendektomi. Hal ini timbul jika serangannya apendisitis akut pertama telah sembuh dengan spontan (Wilda Tamara Sagala; &Naziyah,2023).

**2.2.6 Patofisiologis apendisitis**

Patofisiologi paling dimengerti dari apendisitis sekarang ini merupakan obstruksi dalam lumen *apendiks*. Adapun penyebab utamanya apendisitis yakni obstruksi lumen *apendiks*. Obstruksi ini terjadi dikarenakan beragam faktor, termasuk fekalit, hipertrofi jaringan limfoid, tumor, ataupun benda asing. Obstruksi mengganggu aliran normal lendir yang diproduksi oleh mukosa *apendiks*, menyebabkan peningkatantekanan intraluminal (Lamps, 2004). Obstruksi lumen menyebabkan penumpukan lendir dan bakteri dalam *apendiks*, yang meningkatkan tekanan intraluminal. Tekanan yang meningkat mengganggu aliran darah dan

menyebabkan iskemia pada dinding *apendiks* (Sartelli *et al.*, 2018). Obstruksi ini mengakibatkan kolonisasi dari bakteri meningkat, dimana kemudian menjadi pemicu respons inflamasi. Adapun reaksi yang timbul mengakibatkan peningkatan infiltrasi neutrophil, kemudian menimbulkan edema dalam jaringan serta meningkatkan tekanan intraluminal. Situasi ini akan memicu trombosis serta mengakibatkan nekrosis iskemik yang berpeluang menjadi penyebab perforasi sebagai komplikasi apendisitis (Alnaz *et al.*, 2020).

### **2.2.7 Manifestasi klinis apendisitis**

Sesuai dengan Variasi posisi apendiks, tingkat serta usia dari peradangan mengakibatkan presentasi klinis dari apendisitis menjadi tidak pasti. Riwayat seperti nyeri periumbilikalis dan anoreksia diiringi muntah, nyeri kuadran kanan bawah, serta mual terjadi hanya pada 50% kasus. Mual ditemui dalam 61-92% kasus sementara anoreksia dalam 74-78% kasus. Tidak didapati adanya temuan yang secara statistik berbeda dengan temuan pasien di unit gawat darurat yang memiliki etiologi lainnya dari nyeri perut. Saat terjadi muntah, hampir pasti disertai obstruksi usus, dimana membuat diagnosis apendisitis perlu kembali dipertimbangkan. Sembelit ataupun diare ditemui dalam 18% kasus serta tidak boleh dipergunakan untuk membuang peluang adanya apendisitis (Craig, 2022). Gejala umum dari apendisitis yakni nyeri pada perut, yang secara umum diawali dengan nyeri epigastrium ataupun periumbilikal yang kemudian bermigrasi menuju kuadran kanan bawah dari perut. Saat serabut saraf aferen visceral pada T8-T10 memperoleh stimulasi, akan mengakibatkan nyeri terpusat bersifat yang samar. Kemudian saat usus buntu semakin meradang, kemudian timbul iritasi pada

peritoneumparietal, rasa sakit akan lebih terlokalisasi pada kuadran kanan bawah. Pasien dalam hal ini perlu berbaring, menarik lutut keatas, serta melenturkan pinggulnya untuk meminimalkan sakit. Nyeri progresif memburuk dalam hal ini diiringi oleh mual, muntah, serta anoreksia (Craig, 2022; Saran Lotfollahzadeh; et al., 2024).

Saat peradangan memperoleh perkembangan akan menyebabkan tanda ataupun indikasi peradangan seperti *right lower quadrant guarding* serta *rebound tenderness* diatas titik McBurney, yakni 1,5-2 inch dari tulang belakang iliaka superior anterior dalam garis lurus menuju umbilicus, *rovsing's sign*, *dunphy's sign*, hingga tanda lainnya termasuk *psoas sign* serta *obturator sign* dapat terjadi juga tetapi jarang. Pasien yang memiliki apendisitis ringan secara umum hanya akan terlihat sakit ringan dengan suhu ataupun denyut nadi yang secara umum sedikit diatas batas normal. Pemeriksa dalam hal ini perlu memperhatikan proses dari penyakit lain disamping apendisitis ataupun keberadaan komplikasi termasuk phlegmon, perforasi, ataupun pembentukan abses bila suhu yang terukur melebihi 38,3°C. Pasien apendisitis akan diam berbaring guna mengantisipasi iritasi peritoneum dikarenakan gerakan, kemudian beberapa orang akan menyampaikan ketidaknyamanannya dikarenakan perjalanan menuju klinik/rumah sakit, bersin, batuk, maupun tindakan lainnya yang mereplikasi valsava maneuver. Keseluruhan bagian perut dalam hal ini perlu pemeriksaan sistematis dari mulai area dimana pasien tidak mengungkapkan ketidaknyamanannya (Saran Lotfollahzadeh; et al., 2024).

### 2.2.8 Tatalaksana apendisitis

Pasien yang memperoleh diagnosis menderita apendisitis akut perlu terlebih dulu dipuasakan serta diberi antiemetik dan analgetik bila dibutuhkan guna meminimalkan gejala. Kebanyakan protokol pengobatan seperti halnya pengobatan awal antibiotik intravena dalam 1-3 hari, disertai antibiotik oral dalam 7 hari.

Antibiotik yang bisa diberi diantaranya kombinasi dari tinidazol dan sefalosporin ataupun penisilin spektrum luas dengan kombinasi penghambat betalaktam sedang.

Durasi dari terapi antibiotik kemungkinan bisa lebih singkat dibanding sebelumnya, yakni penghentian terapi 1 hingga 2 hari sesudah perbaikan klinis secara signifikan. Pasien perlu dirawat inap dan memperoleh pengawasan ketat, kemudian perlu dipersiapkan operasi apendisitis bila didapati gejala klinis dari pasien tidak membaik. Sementara itu bila telah membaik maka pasien bisa pulang ke rumah dengan disertai pemberian antibiotik di rumah. Bila pengobatan secara non-operatif tersebut sukses, disarankan untuk melaksanakan tes kolonoskopi, CT-*Scan*, ataupun USG dengan jangka 6 bulan guna menyingkirkan komplikasi keganasan untuk pasien yang berisiko (usia > 40 tahun). Tata laksana konservatif antibiotik untuk apendisitis yang tidak disertai komplikasi memiliki risiko apendisitis berulang diantara 16-40% pengobatan awal untuk satu tahun. Tetapi bila kondisinya pasien menurun ataupun pengobatan melalui antibiotik gagal, perlu dilaksanakan operasi apendektomi (apendisitis) (Finansah & Prastya, 2021).

Apendektomi dilaksanakan secara laparoskopi ataupun *open surgery*, dimana keduanya berisiko rendah, dengan mortalitas dan morbiditas yang bergantung dari seberapa parah apendisitis yang pasien derita. Laparoskopi secara teknis bisa

dikatakan lebih baik dalam segi infeksi pada luka yang rendah. Rasa sakit lebih kecil akan pasien rasakan di hari pertama setelah operasi, serta durasi dari rawat inapnya lebih singkat. Sementara itu *open surgery* dihubungkan terhadap abses intraabdominal dengan tingkat lebih rendah, durasi operasinya sedikit lebih singkat, serta biayanya lebih murah. Waktu untuk melaksanakan pembedahan apendektomi juga menjadi kontroversi, untuk apendisitis yang telah memperoleh perkembangan menjadi gangren dan perforasi, maka pembedahannya perlu dilaksanakan secepat mungkin. Adapun untuk apendektomi laparoskopik untuk apendisitis yang tidak disertai komplikasi perlu dilaksanakan di 24 jam awal sesudah diagnosis. Penelitian yang terbaru menjelaskan bahwasanya untuk apendisitis yang tidak disertai komplikasi, maka penundaan 12—24 jam sebelum pelaksanaan operasi tidak mengakibatkan peningkatan perforasi bila antibiotik diberikan dengan segera. Tetapi untuk penundaan hingga 48 jam akan mengakibatkan tingkat infeksi serta komplikasi lainnya menjadi lebih parah (Finansah & Prastya, 2021).

### **2.2.9 Komplikasi apendisitis**

Apendisitis yang tidak segera ditangani dapat menyebabkan beberapa komplikasi seperti perforasi atau sepsis, bahkan dapat menyebabkan kematian (Wilda Tamara Sagala; & Naziyah, 2023). Perforasi merupakan komplikasi yang paling membahayakan pada apendisitis, baik perforasi lokalisata maupun perforasi generalisata yang telah mengenai daerah di sekitar *apendiks* seperti sekum dan lekuk usus halus. Apabila perforasi yang disebabkan obstruksi terjadi secara terus menerus pada lumen dapat menimbulkan gangren distal. Leukosit dan suhu yang meningkat juga dapat menjadi komplikasi dalam apendisitis. Perforasi *apendiks*

akan menyebabkan peritonitis difus yang ditandai dengan demam tinggi, nyeri perut meningkat, distensi dan pembengkakan perut, serta nyeri dan ketegangan otot yang terjadi di seluruh lapisan tubuh. Abses rongga peritoneum dapat terjadi jika pus difus terlokalisasi, paling sering di daerah subdiafragma dan panggul. Adanya massa intra abdomen yang disertai demam tinggi harus dicurigai sebagai abses. Abses pasca operasi, hematoma, dan komplikasi luka merupakan komplikasi yang dapat terlihat setelah operasi usus buntu (Balogun et al., 2019). Oleh karena itu, penting untuk memastikan bahwa terdapat tunggul usus buntu yang sangat minimal dan sebaiknya kurang dari 0,5 cm setelah operasi usus buntu. Jika tidak diobati, radang usus buntu dapat menyebabkan pembentukan abses dengan berkembangnya fistula enterokutaneus. Peritonitis difus dan sepsis juga dapat terjadi, yang dapat berkembang menjadi morbiditas yang signifikan dan kemungkinan kematian.

#### **2.2.10 Prognosis apendisitis**

Operasi usus buntu adalah prosedur pembedahan yang relatif aman. Dalam sebuah studi observasional global, angka kematian keseluruhan akibat radang usus buntu adalah 0,28%. Angka kematian akibat radang usus buntu lebih tinggi di negara-negara kurang industri dan berkisar antara 1% hingga 4%, sedangkan di negara-negara industri, angka kematiannya adalah 0,24%. Faktor-faktor berikut berhubungan dengan peningkatan angka kematian pada radang usus buntu: usia lebih dari 80 tahun, immunosupresi, penyakit kardiovaskular berat atau adanya penyakit penyerta lainnya, episode dugaan radang usus buntu sebelumnya, dan terapi antimikroba sebelumnya.



Jika radang usus buntu akut didiagnosis dan diobati secara definitif pada awal perjalanan penyakit, pemulihan diharapkan terjadi dalam waktu 24 hingga 48 jam. Namun, pasien yang datang dengan abses stadium lanjut, peritonitis, atau sepsis mungkin memiliki perjalanan penyakit yang lebih lama dan rumit, sehingga mungkin memerlukan pembedahan tambahan (Saran Lotfollahzadeh; *et al.*, 2024).

## **2.3 Konstipasi**

### **2.3.1 Definisi konstipasi**

Konstipasi adalah salah satu keadaan dimana seseorang mengalami susah saat buang air besar, hal ini terjadi karena pencernaan yang dialami oleh seseorang tersebut tidak lancar sesuai pada umumnya dapat dikatakan konstipasi ketika frekuensi defekasi kurang dari 3 kali dalam seminggu, konsistensi tinjanya itu keras, dan terdapat rasa nyeri ketika mengedan (Jihan Azzahra *et al.*, 2023).

### **2.3.2 Pencegahan konstipasi**

Beberapa pencegahan untuk mengatasi konstipasi menurut Claudina *et al* (2018) sebagai berikut.

#### **a. Diet makan banyak serat dan konsumsi air**

Serat akan memperlunak dan memperbesar masa feses. Serat banyak terkandung dalam sayuran, buah-buahan dan gandum. Batasi makanan yang tinggi lemak, makanan yang banyak mengandung gula dan makanan yang hanyamengandung sedikit serat seperti, es krim, keju, daging, dan makanan instan. Cairan membuat feses menjadi lunak dan mudah untuk dikeluarkan. Hindari cairan yang mengandung kafein, minuman tersebut dapat membuat saluran pencernaan menjadi kekurangan cairan. Jus yang mengandung

sorbitol seperti, jus apel dan pear dapat mengurangi terjadinya konstipasi pada bayi dan usia lebih dari enam bulan. Tetapi mengonsumsi jus buah dalam jumlah berlebih dapat menyebabkan masalah pada sistem gastrointestinal. Oleh karena itu, pastikan bahwa pemberiannya dalam jumlah yang sesuai dengan yang dibutuhkan.

**b. Olahraga**

Olahraga yang teratur dapat menjaga sistem pencernaan tetap sehat dan aktif. Olahraga dapat merangsang kontraksi otot-otot usus, yang membantu mempercepat pergerakan tinja melalui sistem pencernaan. Peningkatan aliran darah akibat olahraga dapat membantu mempercepat proses pencernaan dan penyerapan nutrisi, serta meningkatkan efisiensi pergerakan usus (Posadzki et al., 2020).

**2.3.3 Hubungan konstipasi dengan kejadian apendisitis**

Secara teori kebiasaan makan rendah serat menyebabkan terbentuknya fekalit, penumpukan fekalit akan menghasilkan obstruksi pada lumen apendiks. Obstruksi tersebut mengakibatkan timbulnya sumbatan fungsional pada lumen apendiks dan akan meningkatkan pertumbuhan bakteri sehingga akan memudahkan terjadinya peradangan pada apendiks (Novanto et al., 2023). Apendisitis adalah suatu penyakit di sistem pencernaan manusia sehingga terdapat kaitan antara apendisitis dan pola makan terutama pada kandungan nutrisi pada asupan makanan seseorang. Berdasarkan penelitian, orang dengan pola makan yang tidak baik memiliki faktor risiko yang lebih tinggi untuk terkena apendisitis daripada orang yang memiliki pola makan yang baik. Kandungan nutrisi pada asupan makanan

juga berpengaruh. Orang yang lebih sering makan makanan yang kurang serat memiliki faktor risiko terkena apendisitis. Penelitian epidemiologi menunjukkan peran kebiasaan makan makanan rendah serat memengaruhi terjadinya konstipasi yang mengakibatkan timbulnya apendisitis.

Konstipasi akan menaikkan tekanan intraluminal, yang berakibat timbulnya sumbatan fungsional apendiks dan meningkatnya pertumbuhan kuman flora kolon biasa. Konstipasi sangat tinggi berisiko menyebabkan penyumbatan pada saluran apendiks, sehingga dapat menimbulkan penyakit apendisitis (Arifuddin et al., 2017).

