

BAB II

TINJAUAN PUSTAKA

A. *Cervical Root Syndrome (CRS)*

1. Pengertian *Cervical Root Syndrome (CRS)*

Cervical Root Syndrome adalah gangguan dari akar saraf seperti herniasi diskus, spondylosis, atau cervical osteofit yang disertai dengan keluhan rasa sakit, mati rasa, kesemutan, kelemahan ekstremitas atas dan sering menghasilkan keterbatasan fungsional. Cervical Root Syndrome paling sering muncul akibat dari perubahan degeneratif yang terjadi pada tulang belakang. Cervical Root Syndrome dapat disebabkan oleh kompresi dari akar saraf cervical yang terjadi spondylosis, ketidakstabilan dari struktur cervical, trauma, atau tumor (Sarfranzawaz, dkk., 2015).

Cervical Root Syndrome adalah nyeri leher yang terjadi kompresi atau iritasi akar saraf tulang belakang leher yang dapat disertai dengan kelemahan motorik, sensorik atau reflek. Saraf dekompresi dari herniated disc atau penjepitan saraf pada leher. Gejala yang dialami dapat menjadi sakit, mati rasa, kesemutan, dan kelemahan (Becker, 2018).

Terdapat 2 gejala utama Cervical Root Syndrome yaitu :

- a. Nyeri cervical tanpa adanya nyeri radikuler dan defisit neurologis.
- b. Nyeri cervical yang diikuti dengan nyeri radikuler dan defisit neurologis.

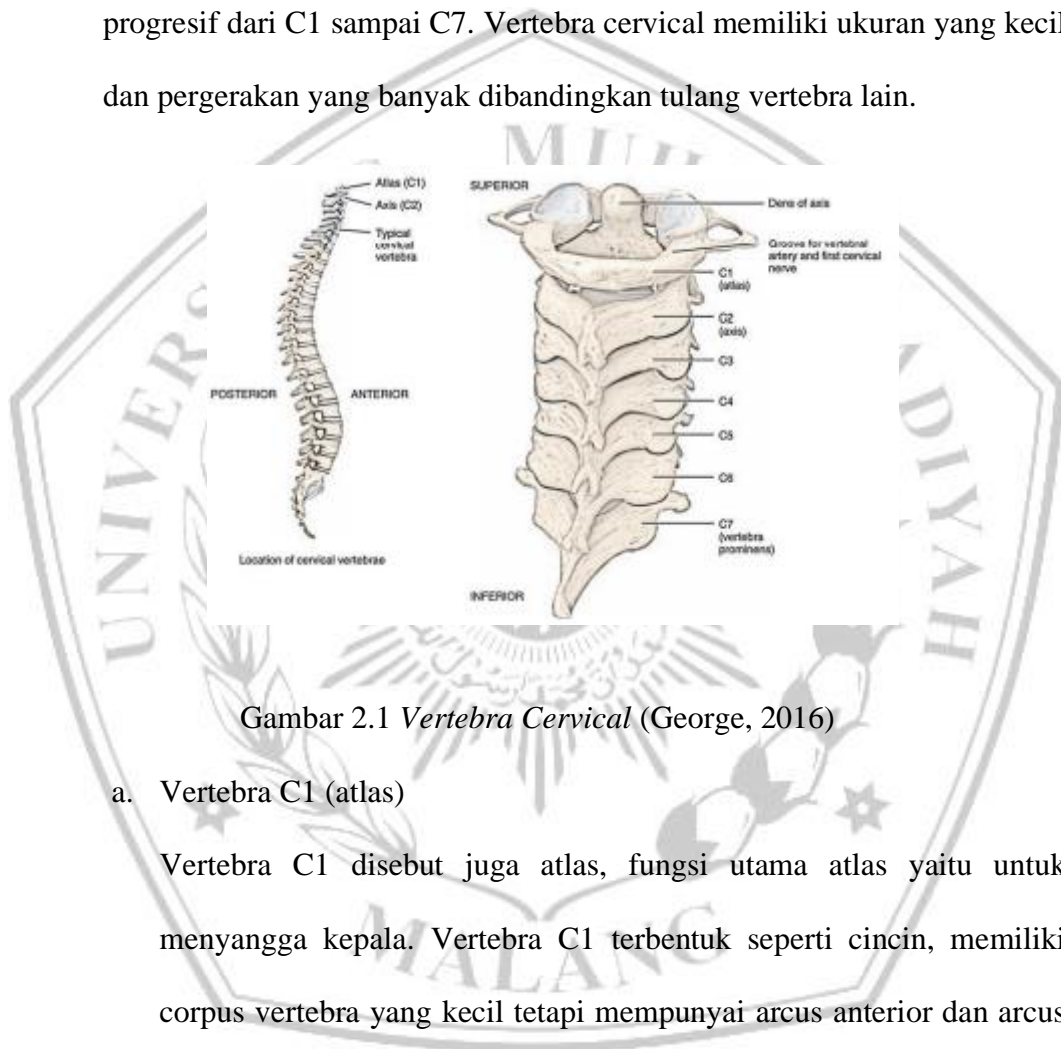
Untuk kedua gejala tersebut sangatlah besar kemungkinan ditemukan adanya kelainan di cervical. Pada nyeri cervical tanpa adanya nyeri radikuler atau defisit neurologis kadang tidak jelas adanya keterlibatan radiks cervical

dan tidak jelas batasan kriteria diagnostik yang akan dilakukan (FR, Gartner, 2018).

B. Anatomi dan Fisiologi

1. *Vertebra cervical*

terdiri dari tujuh Vertebra yang ukurannya semakin membesar secara progresif dari C1 sampai C7. Vertebra cervical memiliki ukuran yang kecil dan pergerakan yang banyak dibandingkan tulang vertebra lain.

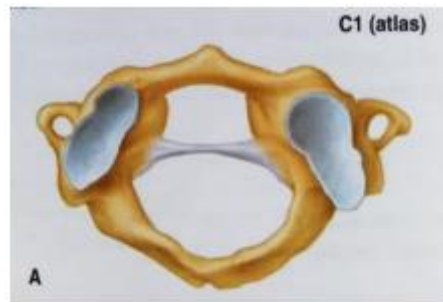


Gambar 2.1 *Vertebra Cervical* (George, 2016)

a. Vertebra C1 (atlas)

Vertebra C1 disebut juga atlas, fungsi utama atlas yaitu untuk menyangga kepala. Vertebra C1 terbentuk seperti cincin, memiliki corpus vertebra yang kecil tetapi mempunyai arcus anterior dan arcus posterior serta dua massa lateralis yang berbentuk cawan dan tidak memiliki prosesus spinosus. Menurut mitos Yunani atlas menahan beban berat kepala pada bahunya yang masing-masing bersendi dengan condylus occipitalis di setiap sisi foramen pada sendi atlantooccipitalis,

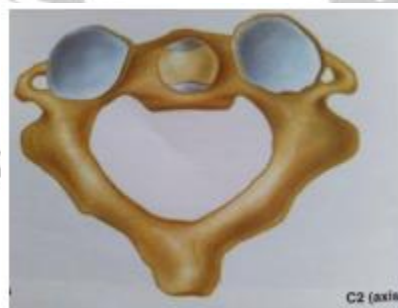sendi ini memiliki sedikit peran pada fleksi ekstensi serta fleksi lateral (George, 2016)



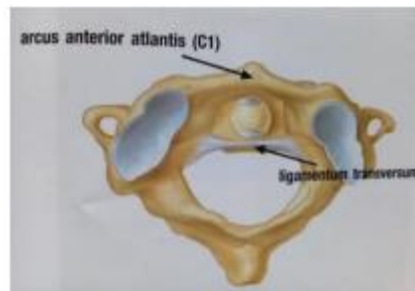
Gambar 2.2 Vertebra C1 (atlas) (George, 2016)

b. Vertebra C2 (axis)

Vertebra C2 disebut juga axis, mempunyai corpus vertebra di bagian anterior dan terdapat pasak berbentuk menyerupai jari pada bagian superior. Tulang ini disebut odontoid atau dens (dont dan dens berasal dari bahasa latin yang artinya gigi) yang berada secara terlindungi pada arcus anterior atlantis. Keduanya dihubungkan oleh ligamentum transversum fibrosa yang berjalan dibelakang processus odontoideus. Sekitar 50° rotasi vertebra cervical terjadi pada sendi atlantoaxialis (George, 2016).



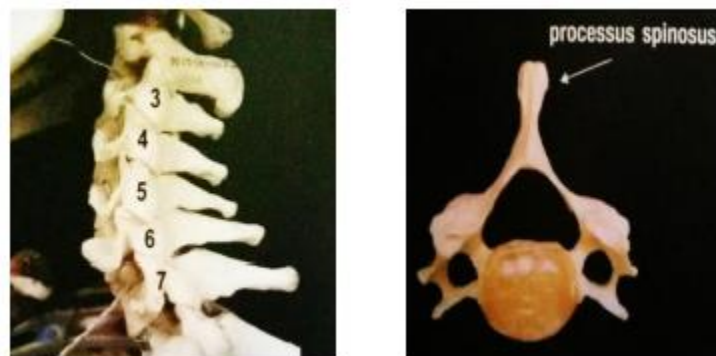
Gambar 2.3 C2 (axis) (George, 2016)



Gambar 2.4 ligamentum transversum (George, 2016)

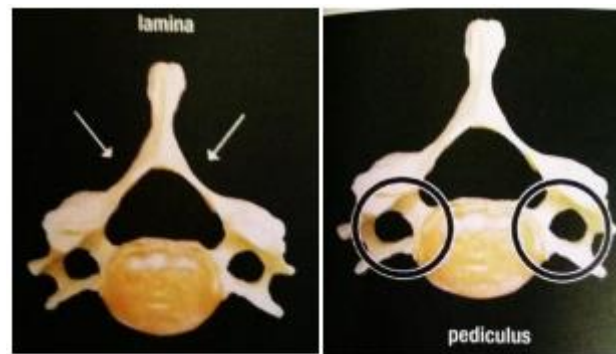c. Vertebra C3 sampai C7

Bersifat lebih khas dan mempunyai bagian anterior yang menahan beban yang disebut corpus vertebra, serta bagian posterior termasuk arcus neuralis dan facies articularis. Arcus neuralis terbentuk dari dua pediculus yang melekat pada corpus vertebra dan dua lamina yang bergabung pada garis tengah (midline) yang membentuk processus spinosus.



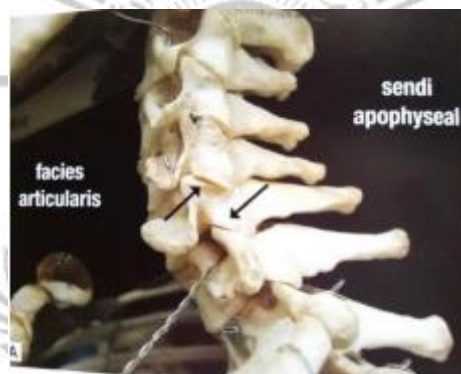Gambar 2.5 C3-C7 dan processus spinosus (George, 2016)

Tiga pasang tulang menonjol dari masing-masing arcus yang dekat dengan persimpangan (junction) pediculus dan lamina yaitu dua processus transversus, dua processus articularis superior dan dua processus articularis inferior (George, 2016).



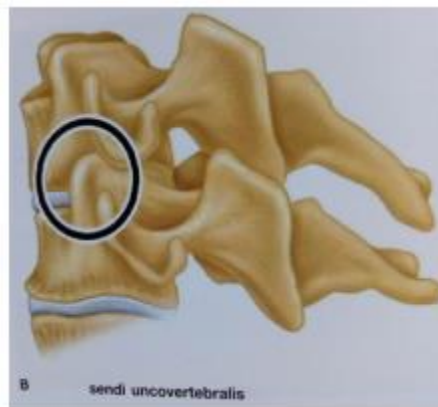
Gambar 2.6 Lamina dan Pediculus (George, 2016)

Facies articularis superior dan Facies articularis inferior secara bersama-sama membentuk Facies articularis apophyseal yang memungkinkan gerakan pada columna vertebralis dan mencegah bergesernya ke depan vertebra yang satu terhadap vertebra lainnya (George, 2016).



Gambar 2.7 Facies Articularis (George, 2016)

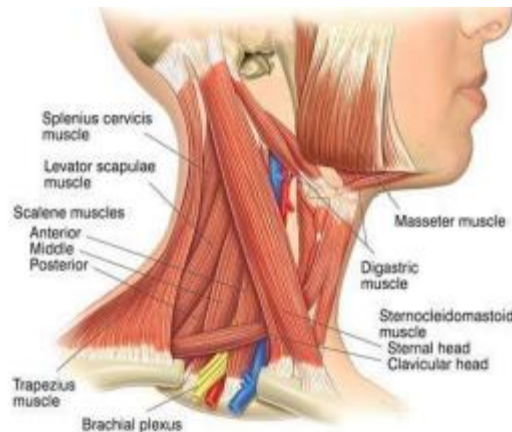
Vertebra C3 sampai C7 sering kali memiliki penonjolan tulang yang unik di bagian posterior dan lateral dari lempeng superior masing-masing vertebra yang bersendi dengan permukaan inferolateral, miring pada vertebra di atasnya membentuk sendi uncovertebral Luschka. Bentuk sendi ini memungkinkan gerakan vertebra cervical yang lebih luas dibandingkan dengan vertebra thoracal dan vertebra lumbal, serta berfungsi untuk stabilisasi lateral pada discus intervertebralis yang membentuk penahan untuk mencegah keluarnya isi discus intervertebralis ke arah posterolateral (George, 2016)



Gambar 2.8 Sendi Uncovertebral (George, 2016)

Vertebra C3 sampai C7 memungkinkan vertebra cervical untuk bergerak fleksi, ekstensi, fleksi lateral dan rotasi. Pada sikap istirahat yang netral processus spinosus C7 (vertebra prominens) teraba pada garis tengah dasar leher (Goerge, 2016).

2. Otot-otot Leher



Gambar 2.9 Muscle Neck (George, 2016)

a. Otot Upper Trapezius

Otot trapezius adalah otot terbesar dan terletak superfisial pada daerah punggung atas. Otot trapezius meliputi bagian leher, tepatnya di posterolateral occiput memanjang ke arah lateral melewati scapula dan berujung pada bagian superior dari otot latissimus dorsi. Otot ini diinervasi oleh akar saraf C5-T1. Menurut arah serabutnya, otot trapezius dibagi menjadi tiga bagian, yaitu : upper fiber, middle fiber, dan lower fiber. Adapun fungsi dari otot upper trapezius adalah pada saat gerakan elevasi dan abduksi scapula. Pada saat otot ini melakukan kontraksi konsentrik bersama dengan otot levator scapula akan terjadi gerak elevasi scapula. Apabila otot upper trapezius berkontraksi secara unilateral maka akan terjadi gerakan lateral flexi neck, sedangkan bila dilakukan bilateral maka akan menghasilkan gerakan ekstensi kepala (Sulfandi, 2018).

b. Otot Sternocleidomastoideus

Terdapat pada permukaan lateral processus mastoideus ossis temporalis dan setengah lateral linea nuchalis superior. Fungsi otot ini dalam gerakan lateral fleksi kepala dan rotasi kepala. Ketika kedua sisi otot ini berkontraksi menimbulkan gerakan fleksi kepala (Sulfandi, 2018).

c. Otot Hyoid

Otot Hyoid bekerja ketika dalam gerak fleksi kepala. Otot tersebut merupakan otot utama dalam aktivitas menelan dan berkontraksi ketika gerakan fleksi cervical melawan tahanan (Sulfandi, 2018).

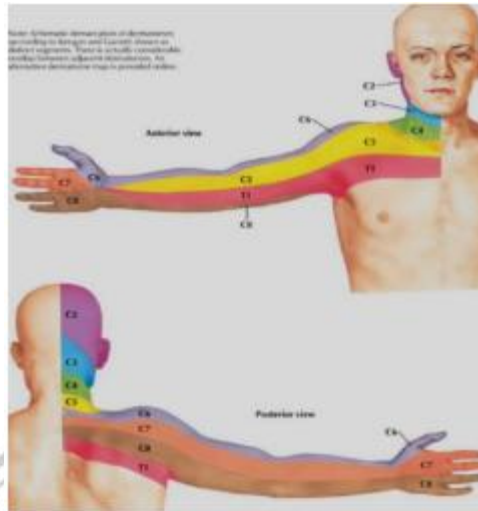
d. Otot Scalenus

Grup otot ini berbentuk diagonal ke atas dari sisi 2 costae atas sampai processus transversus vertebra cervical. Gerakan yang dihasilkan ketika grup otot ini berkontraksi secara bersama-sama antara sinistra dan dextra adalah fleksi cervical sedangkan gerakan yang dihasilkan ketika grup otot ini berkontraksi salah satu sisi adalah lateral fleksi leher (Sulfandi, 2018).

e. Otot levator scapula

Origo otot levator scapula terletak pada tuberculum posterior processus transversus vertebra cervical I sampai IV dengan insertio pada angulus superior scapula. Otot ini bekerja ketika terjadi gerakan mengangkat scapula dengan kombinasi rotasi angulus inferior. Persarafan : nervus cervicalis (C3,C4) dan nervus dorsalis scapula (C5) (Sulfandi, 2018).

3. *Dermatome dan Myotome Cervical*



Gambar 2.10 *Dermatome Upper Limb* (Becker, 2018)

Tabel 2.1 *Dermatome dan Myotome Vertebra Cervical*

Vertebra	Dermatome (sensory)	Myotome (motoric)	Reflek
C2	Setidaknya satu cm lateral ke tonjolan oksipital di pangkal tengkorak	Fleksi neck	
C3	Di fossa supraklavikula, di garis midclavicular	Lateral fleksi neck	
C4	Di atas sendi acromioclavicula.	Shoulder elevation	
C5	Area di atas bahu	Otot deltoid (abduction shoulder).	Biceps
C6	Ibu jari	Otot biceps (flexion elbow)	Brachioradialis
C7	Jari telunjuk dan Jari tengah	Otot triceps (extension elbow)	Triceps
C8	Jari manis dan jari kelingking.		

Sumber: (Parmono Dwi putro dkk, 2018).

4. Epidemiologi

Berdasarkan survei epidemiologi angka insiden terjadinya cervical root syndrome adalah 83 dari 100.000 orang dimana usia yang rentan antara 13-91 tahun. Dilaporkan juga bahwa laki-laki sedikit lebih sering dari pada

wanita. Berdasarkan dari data Rochester, Minnesota angka insiden 107,3 per 100.000 pada laki-laki dan 63,5 per 100.000 pada wanita dengan usia 50-54 tahun dan didapatkan 15% orang yang mengalami nyeri pada leher (Tjokorda, 2013).

Cervical Root Syndrome atau nyeri leher merupakan keluhan yang sangat umum, dimana 70% pasti pernah mengalami nyeri leher. Sehingga nyeri leher merupakan kasus muskuloskeletal terbesar kedua setelah nyeri punggung bawah (*Low Back Pain*). Nyeri muskuloskeletal di leher merupakan masalah kesehatan pada masyarakat modern. Sebuah studi menunjukkan prevalensi nyeri muskuloskeletal di leher pada masyarakat selama 1 tahun besarnya 40% dan prevalensi ini lebih tinggi pada wanita. Selama 1 tahun, prevalensi nyeri muskuloskeletal di daerah leher pada pekerja besarnya berkisar antara 60% -70% dan wanita ternyata juga lebih tinggi dibandingkan pria (Haryatno, 2016).

5. Etiologi

Hal yang dapat menyebabkan *Cervical Root Syndrome* antar lain:

- a. *Radiculopathy cervical* : penjepitan saraf pada daerah leher.
- b. *Spondylosis cervical* : akibat proses degenerasi dan sesudah terbentuknya osteopyt kerusakan soft tissue disekitar sendi vertebra, juga berperan dan berakibat ankylosis, tetapi juga dapat terjadi karena menyempitnya terusan spinal dan mengenai dan di foramen intervertebra, jalur saraf dan arteri vertebra tertekan.

- c. Kesalahan postural : kebiasaan seseorang menggerakkan leher secara spontan dan penggunaan bantal yang terlalu tinggi saat tidur dan dalam waktu yang lama bisa menimbulkan nyeri.
- d. Penyakit disk degeneratif cervical : Penyakit sendi degeneratif, osteoartritis, dan spondylosis yang dapat merobek semua sendi. Seiring waktu, gravitasi, tekanan kerusakan dan penggunaan. Sebenarnya, itu bukan penyakit atau radang sendi, tetapi itu adalah perubahan normal yang terjadi pada tulang sendi. Faktor risiko dapat meningkatkan kecepatan degenerasi sendi.
- e. Strain cervical : cedera leher yang paling umum pada atlet, mungkin keseleo dan ketegangan akut pada otot leher dan jaringan lunak. Jatuh dapat terjadi akibat dari trauma. Cedera ini terjadi sebagai akibat tabrakan dari segala arah, dalam banyak kasus. Gerakan dapat merusak tulang, sendi facet, otot, pembuluh darah, ligamen, saraf, kerongkongan, dan banyak organ serta struktur leher termasuk berbagai diskus intervertebralis. Hampir semua cedera tulang belakang leher menyebabkan beberapa tingkat kerusakan otot. Kerusakan serius pada otot leher menstabilkan pergerakan tulang belakang (Nasir, 2016).

6. Patofisiologi

Diskus intervertebralis terdiri dari nukleus pulposus yang merupakan jaringan elastis, yang dikelilingi oleh annulus fibrosus yang terbentuk oleh jaringan fibrosus. Kandungan air dalam nucleus pulposus ini tinggi, tetapi semakin tua umur seseorang kadar air dalam nucleus pulposus semakin berkurang terutama setelah seseorang berumur 40 tahun, maka dapat terjadi

perubahan degenerasi pada bagian pusat diskus, akibatnya diskus ini akan menjadi tipis, sehingga jarak antara vertebra yang berdekatan mejadi kecil dan ruangan diskus menjadi sempit, selanjutnya annulus fibrosus mengalami penekanan dan atau dapat menonjol keluar (Amaliza, 2018).

Nyeri yang timbul pada vertebra cervical dirasakan didaerah leher dan belakang kepala sekalipun rasa nyeri ini diproyeksikan kedaerah bahu, lengan sampai ke tangan. Rasa nyeri dipicu dengan gerakan atau posisi leher tertentu dan disertai nyeri tekan serta keterbatasan gerakan leher. Mekanisme yang mendasari nyeri radikuler kurang begitu diketahui. Penekanan akar saraf itu sendiri tidak selalu menyebabkan nyeri kecuali dorsal-root ganglion juga tertekan. Hipoksia dari akar saraf dan ganglion dorsal bisa memperbaiki efek dari kompresi (Tjokorda, 2013).

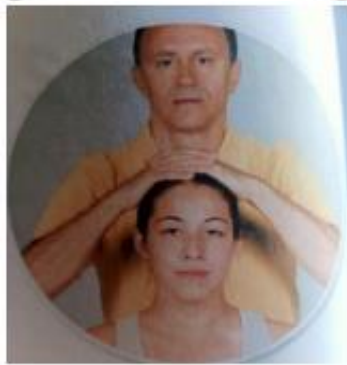7. Tanda dan Gejala Klinis

Gejala-gejala nyeri leher antara lain terasa di daerah leher kaku, nyeri otot-otot leher yang terdapat di leher, sakit kepala dan migraine. Nyeri leher akan cenderung merasa seperti terbakar. Nyeri dapat menjalar ke bahu, lengan, dan tangan terasa tebal atau seperti tertusuk jarum. Nyeri yang tiba-tiba dan terus-menerus dapat menyebabkan bentuk leher yang abnormal, kepala menghadap ke sisi yang sebaliknya, yang di kenal dengan istilah torticollis (Samara, 2007). Nyeri leher unilateral sering timbul pada cervical root syndrome. Rambatan nyeri bervariasi tergantung dari akar saraf yang terlibat walaupun beberapa distribusi bisa saling tumpang tindih. Tidak adanya nyeri yang menjalar ke ekstremitas tidak menutup kemungkinan adanya kompresi akar saraf untuk beberapa waktu nyeri mungkin terisolasi

pada shoulder girdle. Disfungsi sensoris dan motoris juga dapat timbul tanpa adanya nyeri yang signifikan. Gejala-gejala yang timbul sering diperberat oleh gerakan ekstensi dan rotasi pada leher (spurling sign) menurunkan ukuran dari foramen saraf (Tjokorda,2013).

8. Tes spesifik Cervical Root Syndrome (CRS)

a. Tes kompresi



Gambar 2.11 Compression Test (Achmad, 2019)

- 1) Bertujuan untuk memprovokasi gejala pada akar saraf cervical.
- 2) Posisi : pasien duduk dikursi, fisioterapis berdiri dibelakang pasien.
- 3) Gerakan : fisioterapis meletakkan tangan diatas kepala pasien dengan penekanan kearah bawah secara berhati-hati.
- 4) Interpretasi : test positif jika terjadi nyeri radiculair di sepanjang dermatome dari akar saraf yang dipengaruhi (Parmono, 2018).

b. Spurling Test



Gambar 2.12 Spurling Test (Achmad, 2018)

- 1) Bertujuan untuk mengetahui terjadinya nyeri atau parasthesia pada shoulder atau upper limb dikarenakan adanya iritasi pada akar saraf yang terjadi di cervical spine, melokalisir nyeri leher akibat adanya suggest dari facet di bagian posterior.
- 2) Posisi : pasien duduk di kursi, fisioterapis berdiri di belakang pasien.
- 3) Gerakan : fisioterapis meletakkan tangan di atas kepala pasien lalu lakukan penekanan kearah bawah, penekanan dilakukan pada posisi kepala lateral fleksi.
- 4) Interpretasi : tes positif bila ditemukan rasa nyeri menjalar pada bahu dan lengan (Parmono dkk, 2018).

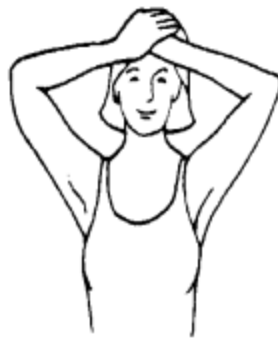C. *Exercise Neck Calliet*

Neck calliet exercise merupakan salah satu terapi latihan yang dapat digunakan untuk meningkatkan fungsi muskuloskeletal dan menurunkan nyeri. Prinsip dari *neck calliet exercise* yaitu : kontraksi isometrik dengan tahanan minimal. *Neck calliet exercise* memiliki salah satu mekanisme yang disebut *post isometric relaxation*. Kontraksi yang terjadi pada *post isometric relaxation* ini akan memicu reaksi pada golgi tendon organ pada otot. Impuls

saraf *afferent* dari golgi tendon masuk ke bagian *dorsal spinal cord* dan bertemu dengan *inhibitor* motor neuron. Hal ini menyebabkan terputusnya impuls motor neuron efferent dan menyebabkan relaksasi pada otot.

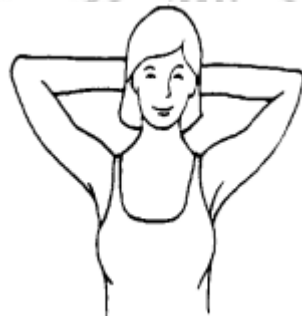Latihan ini dapat dilakukan dengan berdiri, duduk atau tidur terlentang:

a. Fleksi neck



Gambar 2.13 Fleksi neck (UMC, 2004)

- 1) Tekuk sedikit leher kedepan dan letakkan tangan diatas dahi.
 - 2) Tundukkan kepala kedepan sambil mendorong kedepan tangan
- b. Ekstensi neck

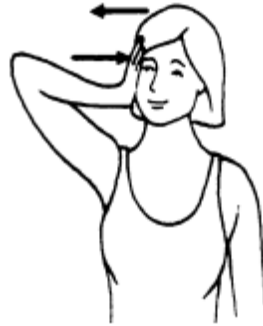

Gambar 2.14 Ekstensi neck (UMC, 2004)

- 1) Luruskan leher dan letakkan tangan di belakang kepala.

- 2) Mendorong kepala ke belakang sambil mendorong tangan yang di belakang kepala.

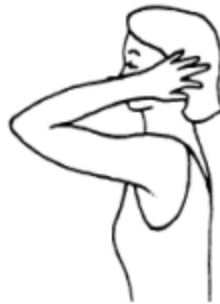c. Lateral fleksi neck



Gambar 2.15 Lateral fleksi neck (UMC, 2004)

- 1) Kepala tetap lurus letakkan tangan pada sisi kanan atau kiri
- 2) Mendorong kepala sampai ke bahu dengan tangan kanan atau kiri (secara bergantian).

d. Rotasi neck



Gambar 2.16 Rotasi neck (UMC, 2004)

- 1) Letakkan tangan kiri setinggi dagu putar kepala sedikit ke arah kanan.
- 2) Putar kepala sambil mendorong dengan tangan (UMC, 2004).

D. Nyeri

1. Pengertian Nyeri

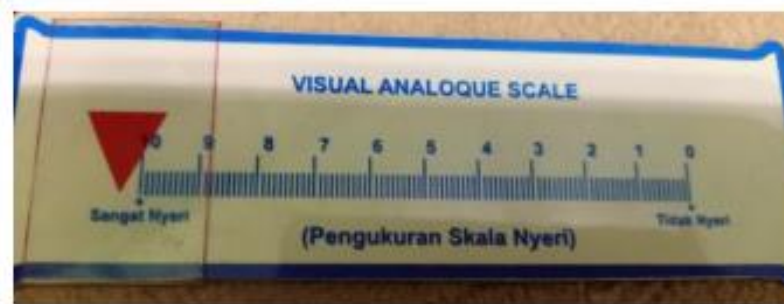Nyeri adalah pengalaman sensorik dan emosional yang tidak menyenangkan akibat kerusakan jaringan, baik aktual maupun potensial atau yang dapat dikatakan sebagai terminology beberapa kerusakan (gangguan). Rasa nyeri merupakan salah satu hal yang sering menjadi keluhan utama pasien untuk datang mencari pengobatan. Ada beberapa faktor yang berpengaruh diantaranya kebudayaan, ekonomi, sosial, demografi dan lingkungan. Seorang fisioterapis harus memahami faktor-faktor pendukung psikis dalam menanggapi suatu penyakit dalam berbagai macam dimensi rasa nyeri setiap individu (Herawati, 2017).

Berdasarkan lokasi nyeri, klasifikasi nyeri dapat dibagi menjadi :

- a. Nyeri perifer adalah nyeri yang disebabkan oleh gangguan atau cedera saraf tepi, cedera pada otot dan jaringan atau organ tubuh.
- b. Nyeri sentral adalah nyeri yang disebabkan oleh adanya gangguan atau pada sistem saraf pusat seperti medulla spinalis, batang otak dan otak.
- c. Nyeri psikologi adalah rasa nyeri tanpa sebab atau rangsangan fisik. nyeri ini muncul karena adanya gangguan psikologis. Gangguan ini biasa disebut psikosomatik (Herawati, 2017)

Pemeriksaan nyeri adalah pemeriksaan yang dilakukan untuk mengetahui intensitas nyeri terhadap pasien dengan menggunakan visual analogue scale (VAS). Visual Analogue Scale (VAS) adalah alat ukur nyeri yang cirinya adalah nilai 0 sampai 10 cm, yang berarti 0 (tidak nyeri) dan 10 dengan intensitas rasa yang sangat nyeri. (Herawati, 2017).

Skala Visual Analogue Scale (VAS) mudah digunakan bagi pemeriksa, efisien dan lebih mudah dipahami oleh pasien. Untuk memahami penilaian nyeri perlu dipertimbangkan beberapa hal yang mempengaruhi seperti usia, jenis kelamin dan tingkat pendidikan. Keterbatasan penilaian yang terjadi pada populasi pasien lanjut usia adalah karena menurunnya kemampuan komunikasi dan kognitif (Mardana, 2017).



Gambar 2.17 Skala VAS

Keterangan :

0 : Tidak nyeri

1-3 : Nyeri ringan, secara objektif klien dapat berkomunikasi dengan baik

4-6 : Nyeri sedang, secara objektif klien mendesis, menyeringai, dapat menunjukkan lokasi nyeri, dapat mendeskripsikannya, dan dapat mengikuti perintah dengan baik.

7-9 : Nyeri berat, secara objektif klien terkadang tidak dapat mengikuti perintah tapi masih respons terhadap tindakan, dapat menunjukkan lokasi nyeri, tidak dapat mendeskripsikannya, tidak dapat diatasi dengan alih posisi napas panjang dan distraksi.

10 : Nyeri sangat berat, klien sudah tidak mampu lagi berkomunikasi, memukul (Tarigan, 2019).